

Az őrszemnyirokcsomó extracapsuláris áttétének jelentősége az emlőrák sebészi kezelésében

The importance of extracapsular extension of the sentinel node metastasis in the surgical treatment of breast cancer

MARÁZ RÓBERT^{1,2,*}, VENCZEL LÁSZLÓ¹, SIKORSZKI LÁSZLÓ¹, AMBRÓZAY ÉVA³,
SERFŐZŐ ORSOLYA³, RAJTÁR MÁRIA⁴, CSERNI GÁBOR^{5,6}

¹Bács-Kiskun Megyei Kórház, a Szegedi Tudományegyetem Általános Orvostudományi Kar Oktatókórháza, Általános Sebészeti Osztály (osztályvezető főorvos: dr. Sikorszki László)

²Bács-Kiskun Megyei Kórház, a Szegedi Tudományegyetem Általános Orvostudományi Kar Oktatókórháza, Onkoradiológiai Központ (osztályvezető főorvos: dr. Horváth Zsolt)

³MaMMA Egészségügyi Zrt. Kecskeméti Centrum (centrumvezető főorvos: dr. Ambrózay Éva)

⁴Bács-Kiskun Megyei Kórház, a Szegedi Tudományegyetem Általános Orvostudományi Kar Oktatókórháza, Nukleáris Medicina Osztály (osztályvezető főorvos: dr. Rajtár Mária)

⁵Bács-Kiskun Megyei Kórház, a Szegedi Tudományegyetem Általános Orvostudományi Kar Oktatókórháza, Általános Patológiai Osztály (osztályvezető főorvos: dr. Cserni Gábor)

⁶Szegedi Tudományegyetem, Általános Orvostudományi Kar, Patológiai Intézet, Szeged (intézetvezető: dr. Tiszlavicz László)

Bevezetés: Az őrszemnyirokcsomó-biopszia (SNB) bevezetésével a hónalj blokkdissectiók (ABD) aránya jelentősen csökkent. Az extracapsularis terjedés (ECT) jelenléte az őrszemnyirokcsomókban azonban bizonytalan jelentőségű. **Módszer:** Retrospektív vizsgálatunkban 635 T1-T2N0M0 klinikai stádiumú emlőrákos beteg adatait elemeztük, akiknél SNB-t végeztünk 2014 és 2018 között. Az esetek 25%-ában (158 beteg) igazolódott őrszemnyirokcsomó- (SN) áttét. Az SN-áttétes betegeinket két csoportra osztottuk aszerint, hogy igazolódott-e az SN-ben ECT, vagy nem. Vizsgálatunk fő célja az volt, hogy elemezzük a masszív (>3) nyirokcsomóáttét arányát az ECT-negatív és -pozitív betegeknél, akiknél ABD történt. **Eredmények:** Az ECT-negatív csoportba 91/158 beteg (58%), míg az ECT-positívba 67/158 beteg (42%) került. Az ECT-negatív betegek 42%-ánál, az ECT-positívok 69%-ánál történt ABD. Nem találtunk szignifikáns különbséget a következő változóknál: életkor, tumorméret, szövettani típus, grade és lymphovascularis invázió jelenléte, valamint a hormon- és HER2-receptorok arányai között. Amennyiben az SN-ben nem igazolódott ECT, de ABD történt, akkor a pN1-érintettség aránya 82%-os, míg a pN2+pN3 aránya 18%-os volt. Az ECT-positív ABD-s csoportban a pN1-érintettség 60%-os volt, míg a pN2+pN3 arány 40%-osnak bizonyult, amely az ECT-negatív csoport kétszerese; ez a különbség szignifikáns ($p = 0,038$). **Következtetések:** Az ECT a hónalj masszív nyirokcsomó-érintettség prediktora, ezért ha ECT igazolódik, akkor ez egy olyan tényező, amelyet az ABD-ről való döntésben figyelembe kell venni.

Kulcsszavak: extracapsularis nyirokcsomó-érintettség, őrszemnyirokcsomó-biopszia, hónalj blokkdissectio, emlőrák

Introduction: The introduction of sentinel node biopsy (SNB) has led to a significant decrease of axillary lymph node dissections (ALND). The importance of the extracapsular extension (ECE) in the sentinel lymph node (SN) remains unclear. **Method:** The data of 635 patients with T1-T2N0M0 invasive breast cancer who underwent SNB between 2014 and 2018 were retrospectively analysed. 25% of the SNB patients (158) had metastasis in the SNs. These patients were grouped based on the presence or absence of ECE. The main objective of our study was to analyse the occurrence of massive (>3) node metastasis in the case of ECE negative and ECE positive patients, where ALND was performed. **Results:** There were 91/158 patients (58%) in the ECE negative group and 67/158 patients (42%) in the ECE positive group. ALND was performed in 42% of the ECE negative and in 69% of the ECE positive patients. There were no significant differences in the mean age of the patients; size, histological type and grade of the tumours, presence of lymphovascular invasion and proportion of hormone and HER2 receptor positivities. In the ECE negative ALND group, pN1 involvement was 82%, pN2+pN3 involvement represented 18% of cases. In the ECE positive ALND group, pN1 involvement was 60%, pN2+pN3 involvement was found in 40% of cases. The presence of ECE was associated with greater axillary disease burden. These results show a significant difference ($p = 0.038$). **Conclusions:** ECE of the

*Levelezési cím/Corr. address: Dr. Maráz Róbert, 6000 Kecskemét, Nyíri út 38., Tel.: +36 76 516 700/5425, Fax: 06 76 481 219, E-mail: marazrobert2010@gmail.com

SN is an important predictor for non-sentinel lymph node involvement. These data suggest, when ECE is confirmed, it is a further factor to be considered in deciding about ALND.

Keywords: breast cancer, extracapsular extension, sentinel lymph node biopsy, axillary lymph node dissection

Beérkezett: 2019. december 2.; *elfogadva:* 2020. február 10.

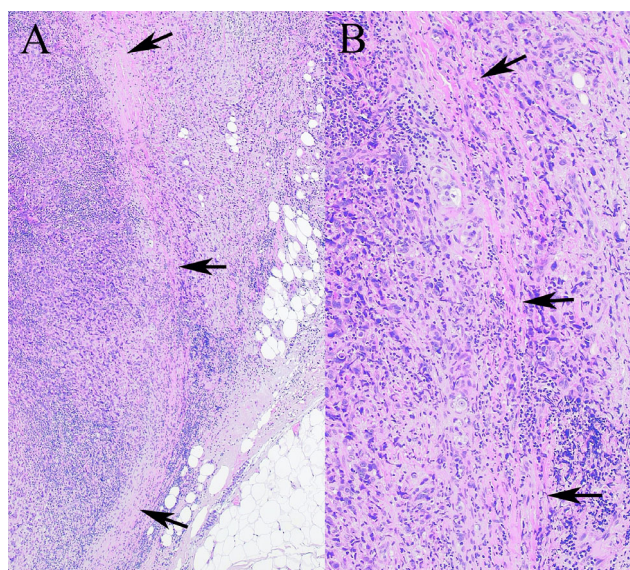
Bevezetés

A hónalji nyirokcsomóstátus jelenleg is az emlőrák egyik leglényegesebb önálló és független prognosztikai tényezője.^{1,2} A régebben rutinszerűen végzett sok, kedvezőtlen mellékhatással (érzékiesés, mozgáskorlátozottság, lymphoedema) járó hónalji blokkdissectiót (ABD) az 1990-es évek közepén megismert őrszemnyirokcsomó-biopszia (SNB) váltotta fel.^{3,4} Ez a technika biztosítja a regionális áttétképződés legvalószínűbb helyének, az őrszemnyirokcsomóknak (SN) az azonosítását. Az SN-ek részletes patológiai feldolgozásával a staging pontosabbá tehető, ha nem igazolódik bennük áttét, akkor az ABD elkerülhető.⁵ Számos vizsgálat igazolta, hogy ha az SN-ben a nyirokcsomó tokját áttörő, úgynevezett extracapsularis terjedést (ECT) igazolnak, akkor a többi hónalji nyirokcsomóban a masszív érintettség (>3 nyirokcsomóáttét) aránya szignifikánsan megnő.⁶⁻⁹ Közleményünk elsődleges célja az volt, hogy megvizsgáljuk az ECT jelentőségét a klinikai gyakorlatban.

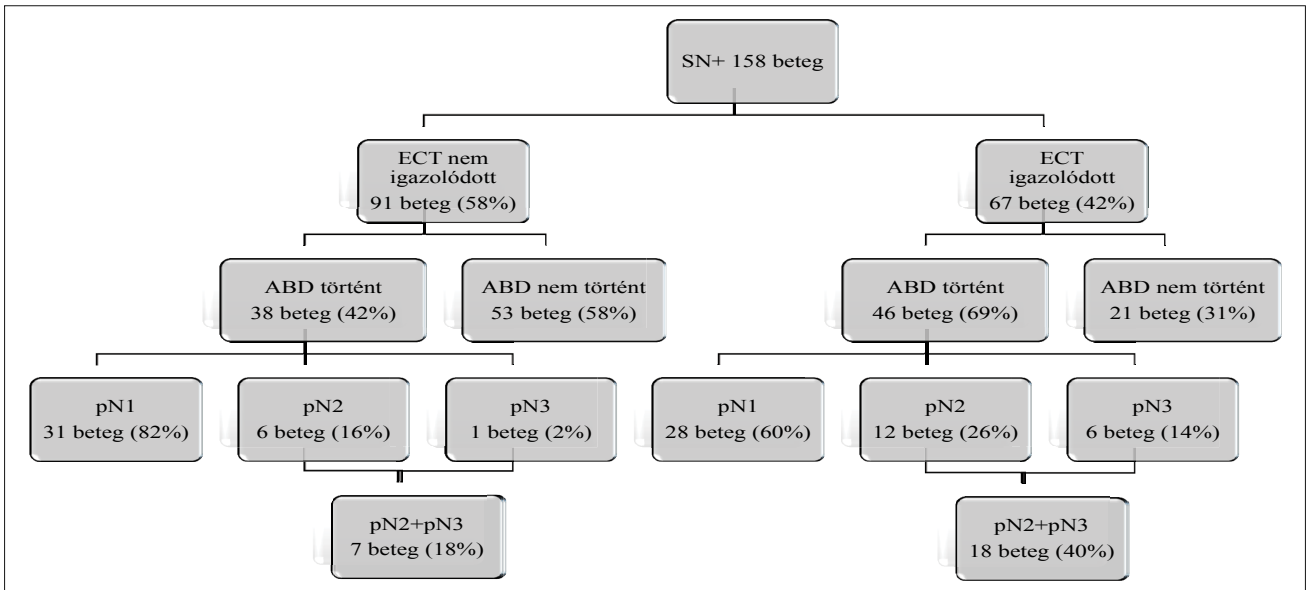
Anyag és módszer

Retrospektív vizsgálatunkban 635 primer, invazív, T1-T2N0M0 klinikai stádiumú emlőrákos beteg adatait elemeztük, akiknél őrszemnyirokcsomó-biopsziát (SNB) végeztünk osztályunkon 2014. január 1. és 2018. december 31. között. Minden esetben – a preoperatív kivizsgálás részeként – fizikális, mammográfiás, emlő- és hónalji ultrahangvizsgálat (UH) történt. Az invazív daganat diagnózisát az emlőből végzett corebiopsziával igazoltuk. Amennyiben a hónalji UH-val patológiás nyirokcsomó ábrázolódt, akkor abból vékonytű-aspirációs cytológiai (FNAC) vizsgálatot végeztünk. SNB csak azoknál a betegeknek történt, akiknél a preoperatív vizsgálatok során nem igazolódt a hónalji nyirokcsomóáttét. A neoadjuváns terápiában részesült pácienseket kizártuk vizsgálatunkból. A betegeknek a tumor nagyságától függően emlőmegetartó műtétet vagy mastectomiát végeztünk. Nem tapintható elváltozás esetén ROLL (radio-guided occult lesion localization) vagy dróttjelöléses technika került alkalmazásra, és az eltávolított anyag specimennek mammográfiás vizsgálata is megtörtént. Az SNB-t kettős jelöléses módszerrel végeztük, izotóp (^{99m}Tc-jelölt kolloidális albumin) és festékjelöléses (patentkék) módszer

együttes alkalmazásával. Az SNB során minden kék és/vagy radioaktív nyirokcsomó eltávolításra került. Az axilla további kezelését az alábbi tényezők határozták meg: az intraoperatív lenyomatcytológia (IC), a végleges patológiai SN-státus, az ECT jelenléte az SN-ben (1. ábra), valamint az onkoteam javaslata. Vizsgálatunk első felében (2014-től 2016-ig) akkor végeztünk ABD-t, ha az IC vagy a végleges szövettani vizsgálat metasztázist igazolt az SN-ben. Vizsgálatunk második felében (2017-től 2018-ig) az ACOSOG Z-0011-es vizsgálat¹⁰ és a III. Emlőrák Konszenzus Konferencia ajánlásainak¹¹ figyelembevételével, rutinszerűen nem végeztünk IC-t, csak akkor, ha kettőnél több SN került eltávolításra a műtét során. Ebben a periódusban csak akkor végeztünk ABD-t, ha az IC vagy a végleges szövettani vizsgálat kettőnél több metasztatikusan nyirokcsomót igazolt, vagy az SN-ben ECT igazolódt. Egy vagy kettő hónalji áttét esetén (ha nem igazolódt ECT) az esetek nagy részében nem történt ABD, helyette hónalji sugárterápiás kezelést (ST) végeztünk.¹² ABD során az axilla I-es és II-es szintjén lévő legalább 10 nyirokcsomó eltávolítására törekedtünk. A patológiai lelet tartalmazta a



1. ábra. Az extracapsularis terjedés szövettani képe. Extracapsularis terjedés – a nyirokcsomó (bal oldal) tokján (nyilak) áttörő, és a környező hónalji zsírszövetet infiltráló (jobb oldal) metasztázis két különböző nagyítással; A: $\times 40$, B $\times 100$; hematoxili-eozin festés



2. ábra. Az ABD és a nyirokcsomó-érintettség aránya az SN-áttétes, ECT-negatív és ECT-pozitív betegeknél. ABD: hónalji blokk-dissectio; ECT: extracapsuláris terjedés; SN+: őrszemnyirokcsomó-áttétes; SNB: őrszemnyirokcsomó-biopszia

legfontosabb prognosztikai tényezőket, a patológiai tumor-méretet, a tumor szövettani típusát, a szövettani grade-et, az ösztrogén (ER) – progeszteron (PR) receptorstátust és a HER2-státust. Vizsgáltuk még a lymphovascularis invázió (LVI) jelenlétét, a mitotikus aktivitási indexet, az SN-ben lévő áttét méretét, valamint az ECT-t is. Az SN végleges szövettani vizsgálata kb. 2 mm-es makroszkópos szeletek 3 db, 250 mikrométerenkénti metszete alapján történt, hematoxilín-eozin festéssel. Az SN-t akkor tekintettük pozitívnak, ha mikrometasztázis vagy makrometasztázis volt benne. A műtét utáni sugárkezelés és onkológiai terápia az intézményben alkalmazott protokollok szerint történt. Betegeinket két csoportra osztottuk aszerint, hogy igazolódott-e az SN-ben ECT, vagy nem (2. ábra). Az ECT-negatív és -pozitív csoport adatait tovább vizsgáltuk, azokat a betegeket emeltük ki, akiknél ABD történt. Vizsgálatunk fő célja az volt, hogy elemezzük a masszív nyirokcsomó-érintettség (>3 nyirokcsomóáttét) arányát, az ECT-negatív és ECT-pozitív betegeknél, akiknél ABD történt. A statisztikai számításokat Pearson szerinti chi-négyzet próbával végeztük el (www.vassarstats.net). Statisztikailag szignifikáns különbségnek a $p < 0,05$ valószínűségi érték számított.

Eredmények

A vizsgált 5 éves időszakban 635 esetben végeztünk SNB-t. A betegek 25%-ánál (158 beteg) észleltünk áttétet az SN-ekben. Az SN-áttétes betegeket két csoportra osztottuk: „A” kar: akiknél nem igazolódott ECT, illetve „B” kar: akiknél ECT igazolódott. Az első csoportba 91 beteg tartozott (58%), míg a másodikba 67 beteg (42%) került. Az „A” karon a betegek 42%-ánál történt ABD, míg ez az arány a „B” karon 69%-os volt (2. ábra). A vizsgált időszakban az ECT-pozitív betegeknél ABD elvégzésére

törekedtünk, de az esetek 31%-ánál ez nem történt meg. Ennek több oka is volt. Kezdetben nem került elég hangsúly az ECT jelenlétének fontosságára, más esetben a primer tumor kedvező szövettani típusa (tubularis carcinoma) alapján került mellőzésre az ABD.¹³ Előfordult olyan eset is, hogy a vizsgált időszak első felében, a kórházunkban alkalmazott francia nomogram becsülte alacsonynak a további nyirokcsomó-érintettség kockázatát, és ezért nem történt további hónalji műtét.¹⁴ A vizsgálati időszak második felében az ECT-pozitivitás ellenére több esetben az ABD helyett hónalji ST történt, és előfordult olyan helyzet is, hogy a beteg nem vállalta az ABD-t, helyette ST mellett döntött.

Vizsgálatunk fő célja az ABD-n átesett ECT-negatív és ECT-pozitív betegek adatainak további elemzése volt. Az alapvető beteg- és tumortulajdonságok összehasonlítását ebben a két csoportban az 1. táblázat mutatja. Nem találtunk szignifikáns különbséget a betegek életkora, a tumoruk mérete, szövettani típusa, grade-je és a lymphovascularis invázió jelenléte között. Az ösztrogén-, progeszteron- és HER2-receptorok pozitívítási arányának eloszlása is egyenletes volt a két csoportban. Jelentős különbséget az ECT-negatív, illetve ECT-pozitív betegek hónalji nyirokcsomó-áttéteinek arányában találtunk. Amennyiben az SN-ben nem igazolódott ECT, de mégis ABD történt, akkor a pN1-érintettség aránya 82%-os volt, míg a masszív nyirokcsomó-érintettség (pN2 + pN3) a betegek 18%-ánál jelentkezett. Az ECT-pozitív esetekben végzett ABD-s csoportban a pN1-érintettség 60%-os volt, míg a masszív érintettség 40%-osnak bizonyult, és ez az ECT-negatív csoportnál észlelt gyakoriságnak hozzávetőleg a kétszerese; a különbség szignifikáns volt ($p = 0,038$) (1. táblázat). Tovább elemeztük az ECT-pozitív ABD-s csoportot aszerint, hogy az ECT mérete ≤ 2 mm vagy > 2 mm volt (2. táblázat). A masszív nyirokcsomó-érin-

1. táblázat. Az ABD-n átesett ECT-pozitív és ECT-negatív betegek legfontosabb jellemzői

Jellemzők	ECT-pozitív és ABD történt	ECT-negatív és ABD történt	<i>p</i> value
Betegszám	46	38	
Életkor			0,05
≤50	4	10	
51–70	28	15	
>70	14	13	
Tumorméret			0,66
≤20 mm	24	18	
>20 mm	22	20	
Tumor szövettani típusa			0,5
IDC	40	31	
ILC	5	4	
Egyéb	1	3	
Grade			0,85
I	6	5	
II	24	14	
III	16	19	
Lymphovascularis invázió			0,11
Igen	14	18	
Nem	32	20	
Ösztrogénreceptor-státus			0,5
Pozitív	40	31	
Negatív	6	7	
Progeszteronreceptor-státus			0,48
Pozitív	38	29	
Negatív	8	9	
HER2-receptorstátus			0,68
Pozitív	4	2	
Negatív	42	36	
Nyirokcsomóstátus			0,038
pN1	31	28	
pN2	6	12	
pN3	1	6	

ABD: hónalji blokkdissectio; ECT: extracapsularis terjedés; IDC: invazív ductális carcinoma (nem speciális típusú emlőrák); ILC: invazív lobuláris carcinoma; HER2: human epidermal growth factor receptor 2

2. táblázat. Az ABD-n átesett ECT-pozitív betegek nyirokcsomó-érintettségének jellemzői az ECT mérete alapján

Jellemzők	ECT ≤2 mm és ABD történt	ECT >2 mm és ABD történt	<i>p</i> value
Nyirokcsomóstátus			0,13
Összes beteg	19	27	
pN1	14	14	
pN2	3	9	
pN3	2	4	

ABD: hónalji blokkdissectio; ECT: extracapsularis terjedés; mm: milliméter

tettség aránya magasabbnak tűnt az utóbbi csoportban (26%, illetve 48%), de ez a különbség nem volt szignifikáns.

Megbeszélés

Az SNB bevezetésével a hónalj sebészete jelentős változásokon ment keresztül, a korábban rutinszerűen végzett ABD egyre inkább háttérbe szorult. Ez a tendencia tovább folytatódott, hiszen a 2013. évi St. Galleni Konszenzus Konferencia¹⁵ ajánlasként fogadta el, hogy a Z-0011-vizsgálat¹⁰ beválasztási kritériumainak megfelelő betegeknek, az ABD biztonságosan elhagyható. A Z-0011-vizsgálatnál csak olyan betegek feleltek meg az előírásoknak, akiknél T1-T2N0M0 emlőrákot szervmegtartó műtéttel, ép szélekkel távolítottak el, legfeljebb két SN-ben mutatkozott áttétük, és a műtétet követően teljes mellbesugárzás is történt tangenciális mezőkből az adjuváns onkológiai kezelésük részeként.^{5,10} Az SN-ben lévő makroszkópos ECT azonban kizáró tényező volt, ilyenkor nem volt elengedhető az ABD elvégzése.¹⁰ Ez az ajánlás a későbbiekben sem változott (2015-ös, 2017-es, 2019-es St. Galleni Konszenzus Konferencia),¹⁶⁻¹⁸ de az ECT jelenlétének fontosságára nem került elég hangsúly, a korai emlőrákos betegeket érintő, legfrissebb 2019-es ESMO ajánlás például nem is említi azt.¹⁹ Vizsgálatunk elemzése során felmerült az a kérdés, hogy a klinikai gyakorlatban, SNB elvégzése után, vajon mennyire kerül figyelembevételre az ECT a további terápia döntésben, hiszen ennek meglétére az SN-ben csak a végleges patológiai feldolgozás után derül fény. Vajon minden esetben rögzítésre kerül az ECT, történik-e mindig második lépésben ABD, az indokolt-e? Saját anyagunkat elemezve a 635 SNB-n átesett betegek 11%-ánál (67 beteg), és az SN-áttétet tartalmazó betegek 42%-ánál (67/158 beteg) igazolódott ECT mikroszkópos vizsgálattal. E betegeknél az esetek 30%-ánál nem történt meg a következő lépésben az ABD (2. ábra). Ennek különböző okait már elemeztük, de kiemelésre érdemes az a tény, hogy az esetek 36%-ában (főleg a vizsgált időszak elején), egyáltalán nem került említésre az ECT jelenléte, további 36%-nál pedig az ECT tényének birtokában sem végeztünk ABD-t, helyette hónalji ST történt, az ECT-től többnyire függetlenül.

Saját tapasztalatunk alapján megállapíthatjuk, hogy előfordulhatnak olyan esetek, amikor nem került elég hangsúly az ECT meglétére. A helyzetet tovább nehezíti az a tény is, hogy klinikai vizsgálatokban sajnos nem egységes az ECT dokumentálása. Legtöbb esetben az ECT jelenléte csak „igen” vagy „nem” jelzéssel van említve, máshol „körülírt” vagy „kiterjedt” minősítést kap, vagy úgy osztják be, hogy csak a nyirokcsomó tokját érinti, vagy a nyirokcsomó melletti szövetekre is ráterjed az áttét.⁶ Bizonyos közlemények fontosnak tartják legalább két kategória megkülönböztetését, mely szerint az ECT mérete ≤ 2 mm vagy > 2 mm,²⁰ mi is ezt követtük gyakorlatunkban (2. táblázat). Van olyan munkacsoport is, amelyik még tovább részletezve 5 cso-

portba sorolja az ECT-t.²¹ Abban egyetértés van, hogy szükség lenne az ECT jelenlétének standardizált rögzítésére, legtöbbször a ≤ 2 mm és > 2 mm kategóriák használatát javasolják.²⁰⁻²³

Az ECT jelentőségére először Cserni (2001)²⁴ valamint Stitzenberg és munkatársai (2003)²⁵ hívták fel a figyelmet, véleményük szerint az ECT jelenléte az SN-ben fontos előrejelzője a hónalj további nyirokcsomó-érintettségének. Az ECT gyakran társul LVI-vel is.²⁶ Több munkacsoport vizsgálta azt is, hogy az ECT mennyiben befolyásolja a betegségmentes túlélést (DFS) és a teljes túlélést (OS). Gruber és munkatársai szerint az ECT rosszabb OS-sel és DFS-sel társul, de a különbség nem szignifikáns.²⁷ Vane és munkatársai 2111 beteg adatainak elemzése során megállapították, hogy a lokális és regionális kiújulást, a DFS és az OS arányait szignifikánsan nem befolyásolta az ECT jelenléte, a távoli áttétek aránya ugyan valamivel magasabb volt, de ez sem volt szignifikáns különbség.²³ A legtöbb közlemény szerint a cT1-2cN0 cM0 csoportban az ECT előfordulása 30–50% körüli.^{22,23} Ezeknél a betegeknél 30–65%-os a > 3 nyirokcsomóáttét aránya,^{6-9,22,23} így kijelenthető, hogy az ECT a hónalj masszív nyirokcsomó-érintettségének prediktora. Ezen adatok függvényében megállapítható, hogy ECT jelenléte esetén egy tényezővel több szólhat az ABD elvégzése mellett, vagy ennek hiányában a célzott hónalji ST alkalmazása mellett.²⁸ Saját anyagunkban, az SNB-n átesett betegeknél az irodalmi adatokhoz képest kisebb arányban fordult elő ECT (11%), nem találtunk szignifikáns különbséget a betegek és a tumorok legtöbb jellemzője között az ECT-negatív és ECT-pozitív csoportban. Az ECT-negatív betegeknél a masszív nyirokcsomó-érintettség aránya 18%, míg az ECT-pozitív betegeknél 40% volt, a különbség szignifikánsnak bizonyult ($p = 0,038$) (1. táblázat). A jelenleg futó klinikai vizsgálatokban (BOOG 2013-07, POSNOC, SINODAR, SENOMAC trial) cT1-2cN0 betegeket randomizálnak, akiknél mastectomia vagy emlőmegtartó műtét történik. SNB (maximum 3 makrometasztázissal) és további hónalji terápia (ABD vagy a hónalj célzott ST-je) kerül összehasonlításra, és az ECT jelenléte nem kizáró tényező.²⁹⁻³² A lezáruló vizsgálatok elemzése során a jövőben talán még pontosabb választásokat kaphatunk az ECT jelenlétének fontosságáról és a klinikai gyakorlatban betöltött szerepéről.

Következtetések

Amennyiben az SN-ben ECT igazolódik, akkor szignifikánsan nagyobb a masszív hónalji nyirokcsomó-érintettség (> 3 nyirokcsomóáttét) aránya, ezért ezeknél a betegeknél az ABD elvégzése komolyabban mérlegelendő. Amennyiben ez nem történik meg, akkor a hónalj célzott sugárterápiás kezelése is szóba jöhet. Az ECT klinikai gyakorlatban betöltött pontos szerepéről a jelenleg folyamatban lévő vizsgálatok lezárulása után lehet pontosabb következtetéseket levonni.

Irodalomjegyzék

- ¹ *Liman GH, Giuliano AE, Somerfield MR et al.*: American Society of Clinical Oncology guideline recommendations for sentinel lymph node biopsy in early-stage breast cancer. *J Clin Oncol* 2005; 23: 7703–7720.
- ² *Zarenczan Dull B, Neuman HB*: Management of the axilla. *Surg Clin North Am* 2013; 93: 429–444.
- ³ *Giuliano AE, Kirgan DM, Guenther JM et al.*: Lymphatic mapping and sentinel lymphadenectomy for breast cancer. *Ann Surg* 1994; 220: 391–401.
- ⁴ *Cserni G*: Az őrszemnyirokcsomó-biopszia szerepe az emlőrák ellátásában. *Klinikai Onkológia* 2018; 5: 173–178.
- ⁵ *Cserni G*: Őrszemnyirokcsomó-státusz és hónalj blokk-dissectio az emlőrák sebészi ellátásában. *Orvosi Hetilap* 2014; 155: 203–215.
- ⁶ *Nottegar A, Veronese N, Senthil M et al.*: Extra-nodal extension of sentinel lymph node metastasis is a marker of poor prognosis in breast cancer patients: A systematic review and an exploratory meta-analysis. *Eur J Surg Oncol* 2016; 42: 919–925.
- ⁷ *Gooch J, King TA, Eaton A et al.*: The extent of extracapsular extension may influence the need for axillary lymph node dissection in patients with T1-T2 breast cancer. *Ann Surg Oncol* 2014; 21: 2897–2903.
- ⁸ *Shigematsu H, Taguchi K, Kouji H et al.*: Clinical significance of extracapsular invasion at sentinel lymph nodes in breast cancer patients with sentinel lymph node involvement. *Ann Surg Oncol* 2015; 22: 2365–2371.
- ⁹ *Choi AH, Blount S, Perez MN et al.*: Size of extranodal extension on sentinel lymph node dissection in the American college of surgeons' oncology group Z0011 trial era. *JAMA Surg* 2015; 150: 1141–1148.
- ¹⁰ *Giuliano AE, McCall L, Beitsch P et al.*: Locoregional recurrence after sentinel lymph node dissection with or without axillary dissection in patients with sentinel lymph node metastases: the American College of Surgeons Oncology Group Z0011 randomized trial. *Ann Surg* 2010; 252: 426–432.
- ¹¹ *Lázár Gy, Bursics A, Farsang Z et al.*: III. Emlőrák Konszenzus Konferencia – Az emlőrák korszerű sebészi kezelése. *Magyar Onkológia* 2016; 60: 194–207.
- ¹² *Goldhirsch A, Winer EP, Coates AS et al.*: Personalizing the treatment of women with early breast cancer: highlights of the St. Gallen International Expert Consensus on the Primary Therapy of Early Breast Cancer 2013. *Ann Oncol* 2013; 24: 2206–2223.
- ¹³ *Polgár Cs, Kahán Zs, Csejtei A. et al.*: III. Emlőrák Konszenzus Konferencia – Sugárterápiás irányelvek. *Magyar Onkológia* 2016; 60: 229–239.
- ¹⁴ *Cserni G*: Axillary sentinel lymph node micrometastases with extracapsular extension: a distinct pattern of breast cancer metastasis? *J Clin Path* 2008; 61: 115–118.
- ¹⁵ *Cserni G, Bezsenyi I, Markó L*: Patient's choice on axillary lymph node dissection following sentinel lymph node micrometastasis – first report on prospective use of nomogram in very low risk patients. *Pathol Oncol Res* 2013; 19: 211–216.
- ¹⁶ *Coates AS, Winer EP, Goldhirsch A et al.*: Tailoring therapies – improving the management of early breast cancer: St. Gallen International Expert Consensus on the Primary Therapy of Early Breast Cancer 2015. *Ann Oncol* 2015; 26: 1533–1546.
- ¹⁷ *Curigliano G, Burstein HJ, Winer EP et al.*: De-escalating and escalating treatments for early-stage breast cancer: the St. Gallen International Expert Consensus Conference on the Primary Therapy of Early Breast Cancer 2017. *Ann Oncol* 2017; 28: 1700–1712.
- ¹⁸ *Burstein HJ, Curigliano G, Loibl S et al.*: Estimating the Benefits of Therapy for Early Stage Breast Cancer The St. Gallen International Consensus Guideline for the Primary Therapy of Early Breast Cancer 2019. *Ann Oncol* 2019; doi: 10.1093/annonc/mdz235.
- ¹⁹ *Cardoso F, Kyriakides S, Ohno S et al.*: Early breast cancer: ESMO Clinical Practice Guidelines for diagnosis, treatment and follow up. *Ann Oncol* 2019; doi: 10.1093/annonc/mdz189.
- ²⁰ *Gooch J, King TA, Eaton A et al.*: The extent of extracapsular extension may influence the need for axillary lymph node dissection in patients with T1-T2 breast cancer. *Ann Surg Oncol* 2014; 21: 2897–2903.
- ²¹ *Kanyilmaz G, Findik S, Xavuz BB et al.*: The significance of extent of extracapsular extension in patients with T1-2 and N1 breast cancer. *Eur J Breast Health* 2018; 14: 218–224.
- ²² *Schwentner L, Dayan D, Wöckel A et al.*: Is extracapsular nodal extension in sentinel nodes a predictor for nonsentinel metastasis and is there an impact on survival parameters? – A retrospective single center cohort study with 324 patients. *Breast J* 2018; 4: 480–486.
- ²³ *Vane MLG, Willemsen MA, van Roozendaal LM et al.*: Extracapsular extension in the positive sentinel lymph node: a marker of poor prognosis in cT1-2N0 breast cancer patients? *Breast Cancer Res Treat* 2019; 3: 711–718.
- ²⁴ *Cserni G*: Sentinel lymph-node biopsy-based prediction of further breast cancer metastases in the axilla. *Eur J Surg Oncol* 2001; 27: 532–538.
- ²⁵ *Stitzenberg KB, Meyer AA, Stern SL et al.*: Extracapsular extension of the sentinel lymph node metastasis: a predictor of nonsentinel node tumor burden. *Ann Surg* 2003; 237: 607–613.
- ²⁶ *Altinyollar H, Berberoglu U, Gulben K et al.*: The correlation of extranodal invasion with other prognostic parameters in lymph node positive breast cancer. *J Surg Oncol* 2007; 95: 567–571.
- ²⁷ *Gruber G, Bonetti M, Nasi ML et al.*: Prognostic value of extracapsular tumor spread for locoregional control in premenopausal patients with node-positive breast cancer treated with classical cyclophosphamide, methotrexate, and fluorouracil: long-term observations from International Breast Cancer Study Group Trial VI. *J Clin Oncol* 2005; 23: 7089–7097.

- ²⁸ Lyman GH, Somerfield MR, Giuliano AE et al.: Sentinel lymph node biopsy for patients with early-stage breast cancer: 2016 American Society of Clinical Oncology clinical practice guideline update summary. *J Oncol Pract* 2017; 13: 196-198.
- ²⁹ van Roozendaal LM, de Wilt JH, van Dalen T et al.: The value of completion axillary treatment in sentinel node positive breast cancer patients undergoing a mastectomy: a Dutch randomized controlled multicentre trial (BOOG 2013-07). *BMC Cancer* 2015; 15: 610–625.
- ³⁰ Goyal A, Dodwell D: POSNOC: a randomised trial looking at axillary treatment in women with one or two sentinel nodes with macrometastases. *Clin Oncol* 2015; 27: 692–695.
- ³¹ Tinetti C, Canavese G, Bruzzi P et al.: SINODAR ONE, an ongoing randomized clinical trial to assess the role of axillary surgery in breast cancer patients with one or two macrometastatic sentinel nodes. *Breast* 2016; 30: 197–200.
- ³² de Boniface J, Frisell J, Andersson Y et al.: Survival and axillary recurrence following sentinel node-positive breast cancer without completion axillary lymph node dissection: the randomized controlled SENOMAC trial. *BMC Cancer* 2017; 26: 379.